

پیام اصلی گزاره برگ

در این گزاره برگ سعی شده است ضمن تشریح ابعاد مختلف بیماری، مروری بر آخرین مطالعات دنیا و ایران در خصوص بروز موکورمایکوزیس در بیماران مبتلا به کووید-۱۹ انجام شود. گزارشات اخیر در دنیا نشان می دهد که کووید-۱۹ باعث افزایش موارد این بیماری شده است. در این گزاره برگ اطلاعات بیشتری در خصوص این بیماری برای پزشکان، کادر بهداشتی- درمانی و مدیران نظام سلامت ارائه شده است.

پاندمی کووید-۱۹ تا ده شهریور سال ۱۴۰۰ منجر به ابتلای نزدیک به ۲۲۰ میلیون مورد تأییدشده رسمی و بیش از ۴.۵ میلیون مرگ در سراسر دنیا شده است. اگرچه در اکثر موارد، بیماران مبتلا به نوع خفیف تا متوسط بیماری می شوند و بدون مصرف داروهای خاص بهبود می یابند، ولی افراد مسن و افرادی که دارای بیماری های زمینه ای هستند، بیشتر از سایرین به شکل شدید کووید-۱۹ مبتلا می شوند. از طرفی جهش های جدید ویروس باعث مسری تر شدن و بروز پیک های متعددی گشته که سبب ایجاد نگرانی های برای تداوم زمانی بیشتر بیماری گردیده است.

اکنون، یکی از معضلات بیماران مبتلا به کووید-۱۹ ابتلای همزمان به سایر عفونت های میکروبی نظیر عفونت های قارچی می باشد که به طور جدی تهدیدکننده زندگی این افراد می باشند [۱]. بر اساس مطالعه ای مروری، میزان بروز عفونت های قارچی بخصوص اسپرژیلوزیس ریوی تهاجمی در بیماران مبتلا به کووید-۱۹ در اروپا و کشورهای نظیر بلژیک، هلند و فرانسه بین ۳۳/۳-۱۹/۶ درصد گزارش شده است [۲]. تصور می شود که دلیل اصلی عفونت های قارچی تهاجمی در این بیماران، اختلال در مکانیسم های دفاعی ذاتی و عدم پاسخ ایمنی لنفاوی مناسب در برابر تهاجم قارچ ها طی تشدید مکانیسم های ایمنی تنظیم کننده دیسترس تنفسی حاد ناشی از کووید-۱۹ است [۳]. بیماران مبتلا به کووید-۱۹ به دلیل بعضی از درمان های دارویی، بستری شدن در بخش مراقبت های ویژه (ICU)، نیاز به ونتیلاسیون تهاجمی یا غیرتهاجمی، تجویز آنتی بیوتیک های وسیع الطیف، استفاده از کورتیکواستروئیدها و ابتلا به سایر بیماری های زمینه ای (بخصوص دیابت) مستعد ابتلا به عفونت های قارچی فرصت طلب می باشند. یکی از این بیماری های قارچی فرصت طلب، موکورمایکوزیس می باشد که در ایران و در جریان پاندمی کووید-۱۹ به بیماری قارچ سیاه نیز معروف گشته است. تاکنون موارد متعددی از این بیماری در جهان و ایران گزارش شده است [۴].

مقدمه

موکورمایکوزیس عفونت قارچی فرصت طلب، نادر و تهاجمی ناشی از راسته Mucorales به ویژه جنس های *Rhizopus*، *Lichtheimia* و *Mucor* می باشد که در این بین جنس *Rhizopus* به عنوان شایع ترین عامل مسبب بیماری معرفی می گردد. این بیماری به اشکال: عفونت دستگاه تنفسی فوقانی و مغزی (شایع ترین شکل بیماری بخصوص در بیمارانی که دیابت کنترل نشده دارند، می باشد)، ریوی، جلدی، گوارشی (فرم نادری است که بیشتر در نوزادان گزارش می شود) و موکورمایکوزیس منتشره دیده می شود. مرگومیر این بیماری نیز بسته به ناحیه درگیر و شرایط زمینه ای بین ۴۰ تا ۸۰٪ می باشد [۵]. به طور کلی شیوع جهانی موکورمایکوزیس بین ۰/۰۰۵ تا ۱/۷ در میلیون نفر در جمعیت های عمومی متغیر است، در حالی که شیوع آن در هند در حدود ۰/۱۴ در ۱۰۰۰ گزارش شده است [۶].

تعریف موکورمایکوزیس

مخطبان گزاره برگ
پزشکان، کادر بهداشتی درمانی و
مدیران نظام سلامت
گزاره برگ
۴۴
۱۶ شهریور ۱۴۰۰

دیابت ملیتوس، استفاده از کورتیکواستروئیدها، بدخیمی‌های خونی، نوتروپنی، پیوند عضو، افزایش بیش از حد آهن، تروما، استعمال مواد مخدر داخل وریدی، نقص سیستم ایمنی اولیه و درمان با داروهای سرکوب‌کننده سیستم ایمنی از جمله فاکتورهای زمینه‌ای و شرایط مستعد کننده ابتلا به این بیماری می‌باشند. با این وجود این بیماری در موارد نادر در افرادی که سیستم ایمنی سالمی دارند و فاقد شرایط زمینه‌ای فوق‌الذکر می‌باشند، نیز اتفاق می‌افتد [۷]. در طی پاندمی کووید-۱۹، گزارشات از هند نشان داده است که بیماران مبتلا به کووید-۱۹ و به‌ویژه افراد دیابتیک، استعداد بالایی در ابتلا به موکورمایکوزیس را دارند. علاوه بر این بر اساس مطالعات انجام‌شده، فاکتور بالا بودن قند خون و HbA1c در بیماران مبتلا به فرم شدید کووید-۱۹ در مقایسه با بیماران که دچار فرم خفیف آن شده‌اند، نیز می‌تواند در افزایش ابتلا به موکورمایکوزیس نقش عمده‌ای داشته باشد. این امر ضرورت نظارت و پایش قند خون برای بهبود پیش‌آگهی در بیماران مبتلا به کووید-۱۹ را برجسته می‌کند [۸].

همان‌طور که ذکر شد یکی از فاکتورهای اصلی زمینه‌ساز ابتلا به موکورمایکوزیس بخصوص در بیماران مبتلا به کووید-۱۹، استفاده از داروهای سرکوب‌کننده سیستم ایمنی می‌باشد [۹]. از آنجایی که این عامل خطر به‌عنوان یکی از روندهای درمانی جهت درمان طوفان سایتوکائینی که در موارد شدید بیماری کووید-۱۹ اتفاق می‌افتد، می‌باشد، لذا در جدول ۱ به برخی از این داروها اشاره شده است.

فاکتورهای زمینه‌ای ایجاد موکورمایکوزیس

طوفان سایتوکین یک واکنش غیرطبیعی ایمنی است. این واکنش نوعی سندرم پاسخ التهابی سیستمیک است و زمانی رخ می‌دهد که تعداد زیادی از گلبول‌های سفید از جمله لنفوسیت‌های B و T، سلول‌های کشنده طبیعی، ماکروفاژها، سلول‌های دندانه دار و مونوسیت‌ها فعال شده و همگی سایتوکین‌های التهابی رها می‌کنند که به‌نوبه خود، تعداد بیشتری از گلبول‌های سفید را تحریک و فعال می‌کند. بعلاوه طوفان سایتوکینی می‌تواند عارضه جانبی برخی بیماری‌ها، عفونت‌ها و همچنین عارضه جانبی دارویی برخی از پادتن‌های مونو نوکلئال و درمان‌های اختصاصی با لنفوسیت T نیز باشد. طوفان سایتوکین می‌تواند با علائمی مانند تب، خستگی، بی‌اشتهایی، درد مفاصل، تهوع، استفراغ، اسهال، عوارض پوستی، تنفس سریع، تپش قلب، افت فشارخون، تشنج، سردرد، توهم و لرزش همراه باشد و درنهایت می‌تواند به التهاب، آسیب به عضو و حتی مرگ منجر شود [۱۰].

جدول ۱- عوامل سرکوب‌کننده سیستم ایمنی در موارد شدید کووید-۱۹ جهت درمان طوفان سایتوکینی که مصرف آن‌ها زمینه‌ساز ابتلا به موکورمایکوزیس می‌باشد [۱۰، ۱۱]

عوامل سرکوب‌کننده سیستم ایمنی	نام داروها	عفونت‌های قارچی که به دنبال مصرف داروهای سرکوب‌کننده سیستم ایمنی بروز می‌یابند
Corticosteroids	Dexamethasone	Cryptococcosis, Aspergillosis, Mucormycosis, Candidiasis, Pneumocystis jiroveci (carinii) pneumonia
	Hydrocortisone	
	Methylprednisolone	
JAKs inhibitors	Ruxolitinib	Cryptococcosis, Aspergillosis, Mucormycosis
	Baricitinib	
	Tofacitinib	
IL-6 blockers	Tocilizumab	Cryptococcosis, Aspergillosis, Mucormycosis
IL-1 blockers	Anakinra	Aspergillosis
	Canakinumab	
TNF- α blockers	Infliximab	Cryptococcosis, Aspergillosis, Mucormycosis, Candidiasis, Pneumocystis jiroveci (carinii) pneumonia

Cytokine storm یا طوفان سایتوکینی

علائم بیماری، بستگی به محل تهاجم قارچ در بدن دارد [۱۲] (جدول ۲).

جدول ۲. علائم بالینی موکورمایکوزیس

علائم بالینی موکورمایکوزیس	شکل بالینی و ناحیه درگیر
شایع‌ترین فرم بیماری در افراد دیابتی محسوب می‌شود. علائم بیماری شامل تورم یک‌طرفه صورت، تب، سردرد، احتقان بینی یا سینوس، درگیر شدن چشم و ضایعات سیاه‌رنگ بر روی پل بینی یا بالای دهان که به‌سرعت شدیدتر و گسترده‌تر می‌شوند و مغز را نیز درگیر می‌کند و می‌تواند سبب مرگ بیمار شود.	موکورمایکوزیس رینوسربرال (درگیری بینی، سینوس و مغز) (Rhinocerebral (sinus and brain) Mucormycosis)
این فرم از بیماری معمولاً در افراد نوتروپنیک، افرادی که تحت شیمی‌درمانی هستند و بیماران گیرنده عضو دیده می‌شود. به‌طورکلی میزان مرگ‌ومیر در بیماران مبتلا به موکورمایکوزیس ریوی زیاد است (۷۶٪). مرگ‌ومیر آن در بیماران مبتلا به نقص ایمنی بالاتر نیز می‌باشد. تب بالای ۳۸ درجه، سرفه، تنگی نفس و درد قفسه سینه از علائم این فرم از بیماری هستند. علاوه بر این موکورمایکوز ریوی ممکن است به اندام‌های مجاور ریه مانند مدیاستینوم، پریکارد و دیواره قفسه سینه نیز گسترش یابد.	موکورمایکوزیس ریوی (Pulmonary (lung) Mucormycosis)
درد شکم، تهوع و استفراغ و خونریزی دستگاه گوارش	موکورمایکوزیس گوارشی (Gastrointestinal Mucormycosis)
موکورمایکوز جلدی ناشی از تلقیح مستقیم اسپورهای قارچی در پوست است که ممکن است منجر به فرم منتشره بیماری شود. در این فرم از بیماری علائم می‌تواند شبیه تاول یا زخم باشد و ناحیه آلوده ممکن است سیاه شود. علائم دیگری مانند درد، گرما، قرمزی بیش‌ازحد یا تورم در اطراف زخم نیز مشاهده می‌شود.	موکورمایکوزیس جلدی (پوستی) (Cutaneous (skin) Mucormycosis)
به‌طور معمول در افرادی که دارای فاکتورها و بیماری‌های زمینه‌ای هستند رخ می‌دهد، بنابراین نمی‌توان تشخیص داد که آیا علائم صرفاً مربوط به موکورمایکوزیس می‌باشند یا خیر. در این فرم از بیماری، در صورت درگیری عضوی از بدن که غالباً ریه می‌باشد بیماری از طریق جریان خون منتشر می‌شود. علاوه بر این، انتشار می‌تواند از طریق دستگاه گوارش، سوختگی و ضایعات پوستی گسترده نیز اتفاق بیفتد. گرچه بیشتر شاهد انتشار بیماری در مغز می‌باشیم ولی انتشار در اندام‌هایی مانند کبد، طحال و قلب هم دیده می‌شود. در صورت عدم درمان این بیماری کشنده خواهد بود.	موکورمایکوزیس منتشره (Disseminated Mucormycosis)

علائم موکورمایکوزیس

تشخیص زودرس موکورمایکوزیس از اهمیت بالایی برخوردار است، زیرا شانس بقا و زنده ماندن بیمار را افزایش داده و همچنین نیاز به جراحی را کاهش داده و باعث رنج کمتر بیمار می‌شود [۶].

تشخیص شامل شناسایی ریسک فاکتورها، ارزیابی تظاهرات بالینی، استفاده زودهنگام از روش‌های تصویربرداری و شروع سریع روش‌های تشخیصی بر اساس روش‌های مستقیم میکروسکوپی، هیستوپاتولوژی، سرولوژی، کشت و تکنیک‌های مولکولی پیشرفته است.

۱. تشخیص کلینیکی: رویکرد بالینی برای تشخیص، دارای حساسیت و ویژگی پایینی می‌باشد. مشخصه بارز موکورمایکوزیس نکروز بافت ناشی از تهاجم عروقی (angioinvasion) و ترومبوز است، اما عدم وجود اسکار نکروتیک مانع تشخیص نمی‌شود. ضایعات پوستی نکروتیک در بیماران مبتلا به نقص ایمنی ممکن است به دلیل موکورمایکوزیس باشد، اما این ضایعات توسط سایر عوامل قارچی نظیر *Aspergillus* و *Fusarium* هم ایجاد می‌گردد.

۲. روش‌های معمول آزمایشگاهی: تشخیص آزمایشگاهی موکورمایکوزیس به‌طور معمول شامل روش هیستوپاتولوژی، بررسی میکروسکوپی مستقیم و کشت می‌باشد.

۱-۲. آزمایش میکروسکوپی مستقیم: به‌عنوان روشی ارزان و ارزشمند جهت تشخیص سریع بیماری انجام می‌گردد و انجام آن توسط (ECMM/MSG ERC) توصیه‌شده است. با این حال، این روش‌ها قادر به شناسایی قارچ در سطح جنس یا گونه نمی‌باشند. در این روش نمونه‌هایی نظیر ترشحات سینوسی یا ریوی و حتی نمونه‌های بیوپسی پس از آماده‌سازی اولیه با استفاده از KOH مستقیماً زیر میکروسکوپ برای یافتن هایف‌های پهن، بدون دیواره عرضی و با انشعابات با زاویه ۹۰ درجه به‌وسیله افراد مجرب مورد مشاهده قرار می‌گیرند.

۲-۲. روش هیستوپاتولوژی: تشخیص قطعی بیماری موکورمایکوزیس ریوی مبتنی بر مشاهده هایف تیپیک قارچی در نمونه بیوپسی بافت آلوده می‌باشد. روش هیستوپاتولوژی ابزار تشخیصی بسیار مهمی است زیرا باعث تأیید حضور قارچ به‌عنوان عامل پاتوژن و نه به‌عنوان آلوده کننده محیطی در نمونه بالینی شده و از طرفی جهت مشخص نمودن تهاجم عروقی استفاده از این روش ضروری است. علاوه بر این، روش هیستوپاتولوژی می‌تواند عفونت‌های هم‌زمان را با سایر عوامل ساپروفیتی رشته ای نشان دهد. این روش شامل رنگ آمیزی‌های (PAS) periodic acid-schiff stains، Grocott methenamine-silver (GMS) و hematoxylin and eosin (H&E) می‌باشد. هایف موکورال‌ها به‌صورت رشته‌های فاقد تیغه میانی، پهن و روبانی شکل، دارای دیواره نازک، غیر پیگمنته و دارای انشعابات با زاویه ۹۰ درجه دیده می‌شوند [۶].

۲-۳. کشت: کشت نمونه‌ها برای تشخیص موکورمایکوزیس ضروری است، زیرا امکان شناسایی جنس و گونه و درنهایت آزمایش حساسیت ضد قارچی را فراهم می‌آورد. بیشتر موکورال‌های پزشکی ترموتولرانت (مقاوم در برابر حرارت) هستند و قادرند در دمای ۳۷ درجه سانتی‌گراد به‌سرعت رشد کنند.

کشت مثبت از نمونه استریل تشخیص را تأیید می‌کند، درحالی‌که کشت مثبت از یک ناحیه و یا نمونه غیر استریل می‌تواند به دلیل آلودگی باشد و باید با اطلاعات بالینی و رادیولوژیکی بیمار مورد ارزیابی قرار گیرد تا تشخیص احتمالی داده شود. لذا در مواردی که نتایج هیستوپاتولوژی در دسترس نمی‌باشد و کشت مثبت است باید جهت تشخیص قطعی شرط احتیاط را قائل شد. نگرانی زیادی که در مورد روش کشت وجود دارد؛ پایین بودن حساسیت آن و منفی شدن آن در بیش از ۵۰ درصد موارد موکورمایکوزیس می‌باشد. از دلایل این امر می‌تواند هم‌وزن و تخریب شدید نمونه بافتی باشد که منجر به آسیب به هایف‌های قارچ در بافت می‌شود، یا وجود جنس‌هایی از قارچ که نیاز به شرایط ویژه کشت دارند، درمان‌های اخیر یا مداوم با داروهای ضد قارچی و همچنین نداشتن تخصص لازم جهت انجام کشت باشد. نمونه‌برداری مناسب نیز برای مثبت شدن کشت بسیار حائز اهمیت می‌باشد، بنابراین در صورت شک به موکورمایکوزیس، ارتباط خوب و همکاری نزدیک بین پزشکان و آزمایشگاه امری ضروری است تا اطمینان حاصل شود که تمام مراحل روش تشخیص به درستی انجام شده است [۶]. یکی از مهم‌ترین محدودیت‌های روش کشت، زمان‌بر بودن آن می‌باشد که با توجه به اهمیت تشخیص زودرس و فوری و با عنایت به ماهیت به‌شدت حاد بودن بیماری، باید به‌وسیله آزمایشگاه و پزشک موردتوجه قرار گیرد. لازم به ذکر می‌باشد که ایمونوهیستوشیمی با استفاده از آنتی‌بادی‌های مونوکلونال علیه *R. arrhizus* (اخیراً در دسترس تجاری قرار گرفته) می‌تواند در صورت منفی بودن کشت‌ها به تشخیص کمک کند، همچنین برای تمایز اسپرژیلوزیس از موکورمایکوزیس نیز مفید می‌باشد.

۲-۴. روش‌های مولکولی: روش‌های مولکولی به‌عنوان ابزاری مفید برای تأیید عفونت و شناسایی سویه‌های درگیر دارای اهمیت بسزایی می‌باشند. از این روش‌ها برای شناسایی عوامل قارچی در محیط کشت و همچنین شناسایی موکورال‌ها در بافت استفاده می‌شود. برای شناسایی موکورمایست‌ها در بافت از چندین تکنیک مولکولی بر مبنای PCR نظیر nested PCR، real-time PCR (qPCR)، nested PCR در ترکیب با HRMA، PCR/ESI-MS، RELP و استفاده می‌شود. بر اساس مطالعات صورت گرفته گزارش شده است که بسیاری از این روش‌ها با موفقیت مورد استفاده قرار گرفته‌اند و در نمونه‌های تازه یا deep-frozen بهتر از بافت‌های پارافینه عمل می‌کنند.

۳. روش‌های تشخیصی غیرتهاجمی: چشم‌انداز آینده؟

۳-۱. تکنیک‌های مولکولی: در اکثر روش‌های فوق‌الذکر، نمونه‌برداری تهاجمی است که ممکن است برای برخی از بیماران (بدخیمی‌های خونی همراه با ترومبوسیتوپنی، بیماران ICU و غیره) قابل استفاده نباشد. از طرفی علیرغم میل تهاجمی قارچ به دیواره عروق خونی، کشت خون منفی است و در حقیقت تاکنون تعداد انگشت‌شماری از موارد موکورمایکوزیس دارای کشت خون مثبت بوده‌اند. از آنجایی که DNA قارچ در جریان خون حضور دارد بسیاری از مطالعات بر روی روش‌های غیرتهاجمی نظیر qPCR جهت شناسایی DNA قارچ در جریان خون (سرم یا پلاسما) و ادرار پرداخته‌اند [۱۳-۱۵]. نشان داده شده است که PCR سرم بیماران ابزاری بسیار قابل اعتماد برای تشخیص موکورمایکوزیس تهاجمی در بیماران دارای نقص ایمنی است.

روش‌های qPCR بر روی نمونه‌های خون بیماران روشی سریع محسوب می‌شود (حدود ۳ ساعت زمان می‌برد). اگرچه حساسیت آن‌ها نسبت به qPCR بر روی نمونه‌های بافتی کمتر است، اما روش‌هایی بسیار ویژه هستند. علاوه بر این، آن‌ها زودتر از روش‌های معمولی قارچ شناسی (۸ روز) یا تصویربرداری (۳ روز) قبل از بروز علامت بالینی حاد قادر به تشخیص موکورمایکوزیس در بیماران دارای نقص ایمنی هستند، بنابراین برای غربالگری و نظارت بر بیماران در معرض خطر مناسب هستند و می‌توانند شانس بقا را افزایش دهند [۶].

۳-۲. روش‌های سرولوژی: برخلاف اسپرژیلوس، هیچ مارکر آنتی‌ژن تجاری برای تشخیص *Mucorales* وجود ندارد. با این حال، آزمایش گالاکتامانان (GM) بر روی نمونه‌های خون و BAL بیماران دچار اختلالات خونی و یا بیماران با نتایج تصویربرداری مشکوک قفسه سینه ممکن است برای کاهش احتمال موکورمایکوزیس مورد استفاده قرار گیرد [۵]. بر اساس مطالعه‌ای، ممکن است بتوان از روش lateral flow immunoassay (LFIA) برای شناسایی *fucomannan* دیواره سلولی موکورال‌ها استفاده نمود [۱۶].

۳-۳. Metabolomics-Breath Test: روشی غیرتهاجمی برای تشخیص موکورمایکوزیس می‌باشد. در این روش متابولیت‌های تنفسی فرار نظیر متابولیت sesquiterpene بیماران مبتلا به موکورمایکوزیس با استفاده از (GC-MS) مورد ارزیابی قرار می‌گیرد. در این روش می‌توان موکورمایکوزیس را از اسپرژیلوزیس افتراق داد، بنابراین با این روش می‌توان عفونت قارچی را به‌صورت غیرتهاجمی تشخیص داده و ممکن است بتوان پاسخ به درمان را نیز تحت نظر داشت. علاوه بر این، می‌توان آن را در جمعیت‌های پرخطر مانند بیماران مبتلا به نوتروپنی به دلیل درمان سرطان خون یا افرادی که تحت پیوند سلول‌های خون‌ساز قرار دارند، جهت غربالگری عفونت‌های ناشی از قارچ‌های ساپروفیتی رشته ای علاوه بر تست گالاکتومانان اسپرژیلوس مورد استفاده قرار داد. به نظر می‌رسد که این روش بسیار جذاب و امیدوارکننده است لذا نیاز به ارزیابی‌های بیشتری دارد [۱۷].

تشخیصی
موکورمایکوزیس

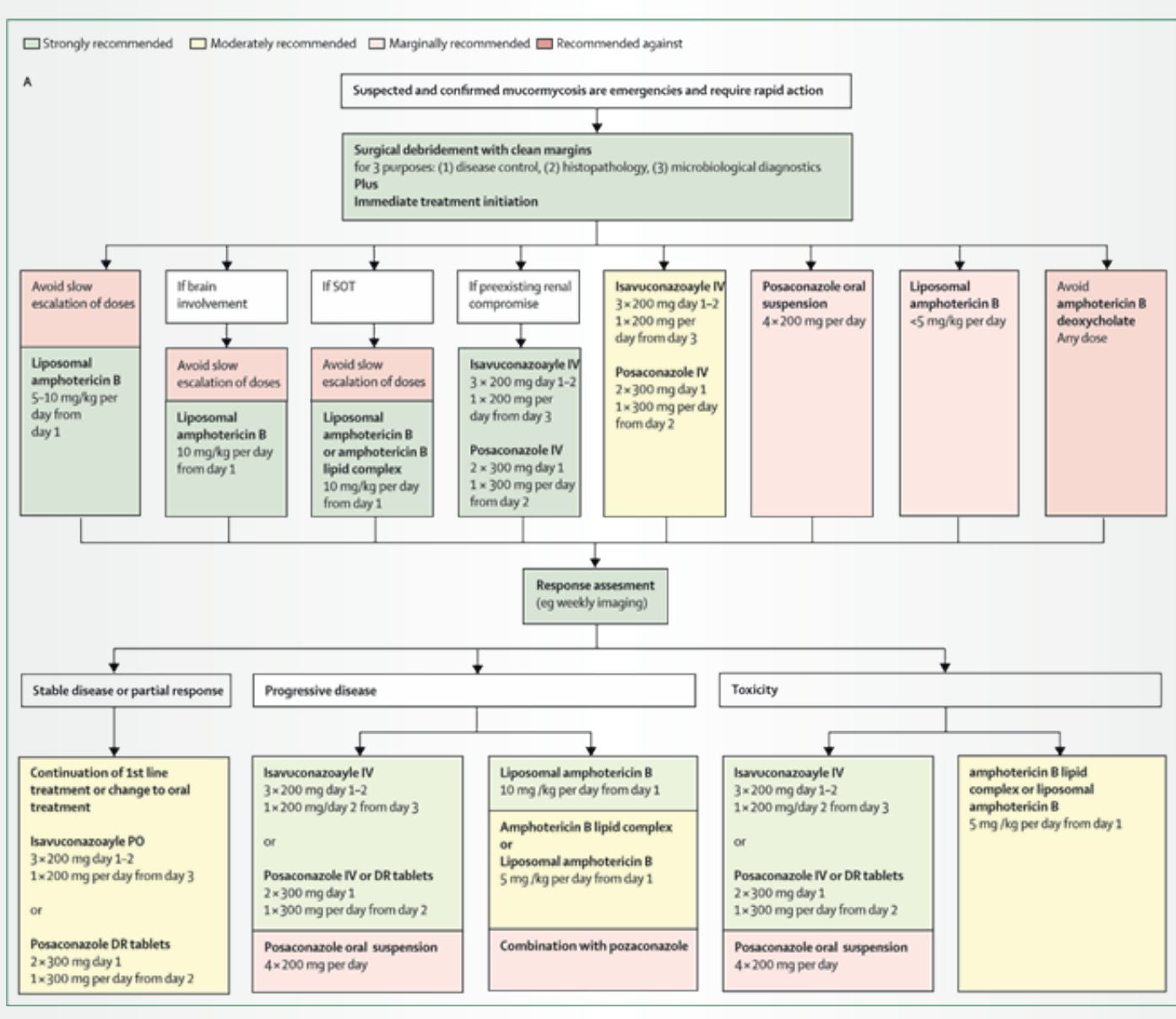
مدیریت موفق درمان موکورمایکوزیس بر اساس چند عملکرد می باشد، ابتدا قطع یا تعدیل عوامل مستعد کننده زمینه ای، درمان سریع با عوامل ضد قارچی در دوز مؤثر، برداشت کامل بافت های آلوده و استفاده از انواع درمان های کمکی می باشد. البته برای موکورمایکوز ریوی زمان و نشانه جراحی هنوز مشخص نیست. برحسب خفیف یا شدید بودن هیپرگلیسمی به منظور کاهش کتواسیدوز از درمان با بی کرینات سدیم (با انسولین) استفاده می شود [۶، ۱۸].

اکثر موکورال ها به جز دو گونه *Cunninghamella* و *Apophysomyces* در شرایط آزمایشگاهی به بیشتر عوامل ضد قارچی از جمله وریکونازول مقاوم می باشند، آمفوتریسین B مؤثرترین دارو علیه این گروه قارچی می باشد، علاوه دو داروی آزولی پوساکونازول و ایساووکونازول نیز مؤثرند [۶]. در ایران نیز جهت درمان بیماران مبتلا به کووید-۱۹ که به موکورمایکوزیس گرفتار شده اند از آمفوتریسین B لیپوزومال همراه با تخلیه سینوس ها و برداشت بافت های آلوده و سپس تجویز پوساکونازول استفاده می شود. در مواردی علاوه بر این ها با کسپوفانژین تزریقی نیز درمان انجام پذیرفته است که البته جزء پروتکل درمانی محسوب نمی شود [۱۹-۲۲]. الگوی ذکر شده در بیشتر موارد قادر به بهبود وضعیت بیماران مبتلا بوده است.

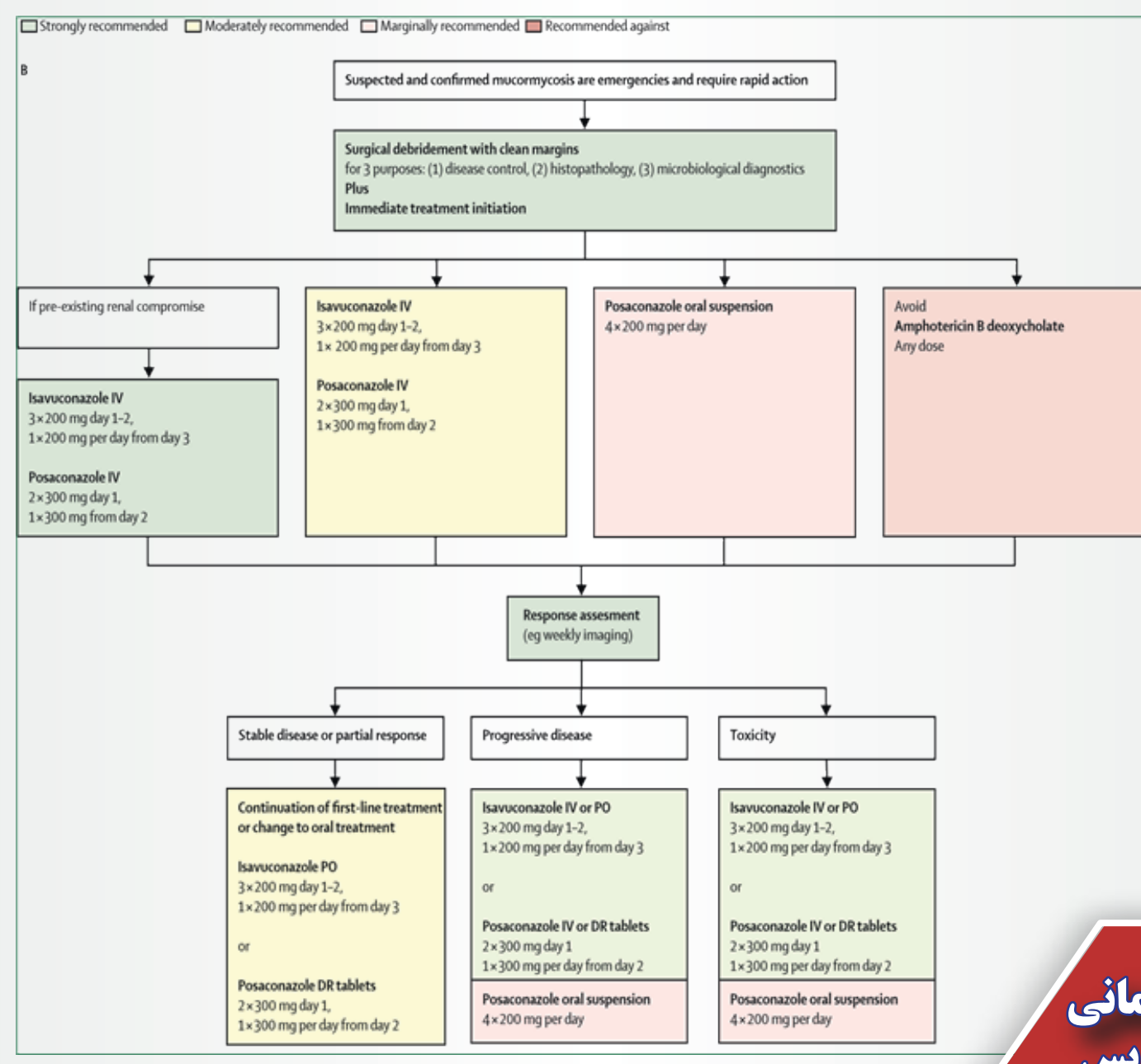
درمان موکورمایکوزیس

توصیه های درمانی موکورمایکوزیس بر اساس European Confederation of Medical Mycology in cooperation with the Mycoses Study Group Education and Research Consortium [۵]: شکل ۱ (A, B, C)

شکل ۱- A: توصیه درمانی موکورمایکوزیس در صورت در دسترس بودن تمامی روش های درمانی و داروهای ضدقارچی

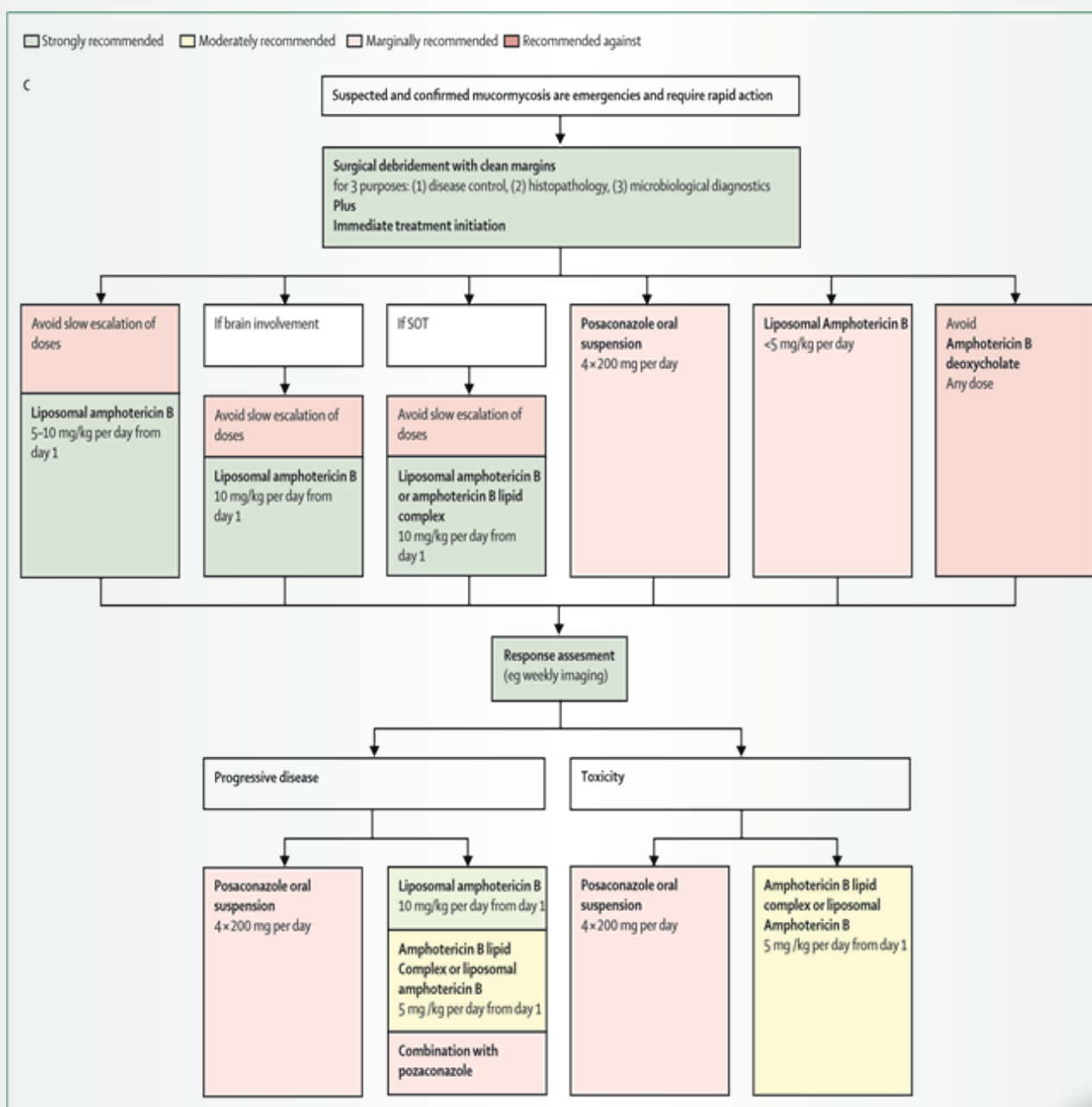

شکل ۱- B: توصیه درمانی موکورمایکوزیس در صورت عدم دسترسی به آمفوتریسین B لیپوزومال



توصیه های درمانی موکورمایکوزیس

شکل ۱- C. توصیه درمانی موکورمایکوزیس در صورت عدم دسترسی به پوساکونازول و ایساووکونازول تریقی



توصیه‌های درمانی موکورمایکوزیس

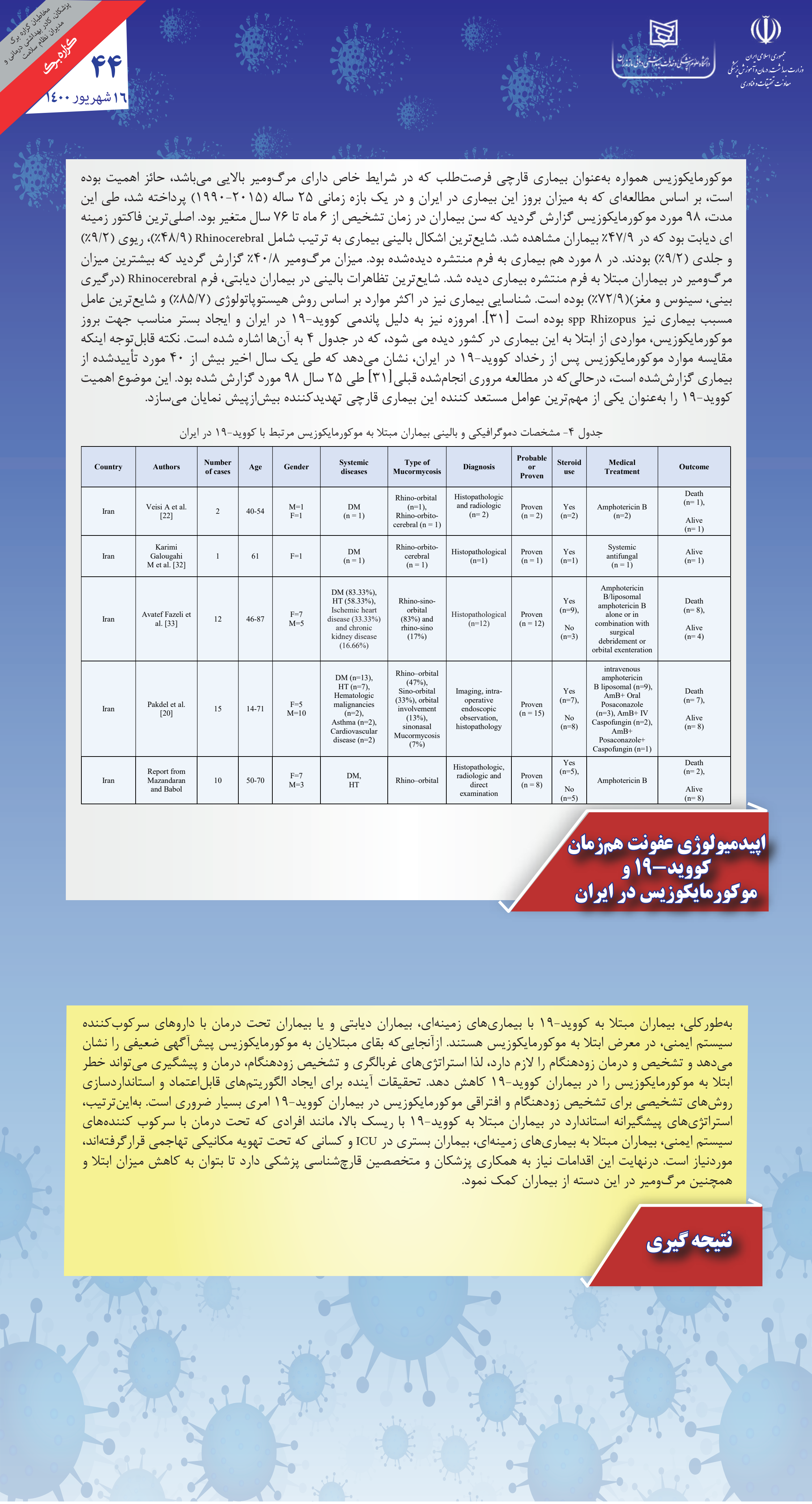بر اساس مطالعات انجام شده در جهان، اکثر بیماران کووید-۱۹ مبتلا به موکورمایکوزیس، کورتیکواستروئید دریافت کرده و یا اینکه مبتلا به دیابت بوده‌اند. بر اساس مطالعات و موارد گزارش شده اکثر بیماران از هندی گزارش شده اند (۶۸٪) که غالباً مرد بودند (۷۶٪)، شایع ترین ریسک فاکتورهای که در مبتلایان دیده شده، عبارت بودند از مصرف کورتیکواستروئیدها (۹۰/۵٪)، دیابت (۷۹٪) و فشارخون بالا (۳۴٪). همچنین، استفاده بیش از حد از آنتی‌بیوتیک‌های وسیع الطیف در مواردی ذکر گردید. بیشترین اشکال درگیری‌ها به ترتیب شامل Rhino-orbital (۵۰٪ موارد)، به دنبال آن درگیری Rhino-sinusal (۱۷٪) و Rhino-cerebral (۱۵٪) بوده است. مرگ‌ومیر هم در ۳۳/۳٪ بیماران مشاهده گردید. شایع‌ترین گونه‌های جدا شده نیز مربوط به جنس رایزوپوس بوده‌اند. در جدول ۳ به تفکیک به موارد موکورمایکوزیس دیده شده در بیماران مبتلا به کووید-۱۹ در جهان اشاره می‌شود [۴].

جدول ۳- مشخصات دموگرافیکی و بالینی بیماران مبتلا به موکورمایکوزیس مرتبط با کووید-۱۹ در جهان

Country	Number of Cases	Age	Gender	Systemic diseases	Type of Mucormycosis	Diagnosis method, sample, isolated species	Probable or Proven	Steroid use	Tocilizumab use	Medical Treatment	Outcome
India [4]	68	23-73	M=49 F=19	DM (n=62), HT (n=20), Kidney disease (n=2)	Rhino-orbital (n=32), Rhino-sinusal (n=16), Rhino-orbito-cerebral (n=14), Rhino-cerebral (n=3), Pulmonary (n=1), Maxilla fascial (n=2)	Nasal biopsy and culture, Nasal swab, Maxillary biopsy + histopathological examination, Radiological, tissue biopsy	Probable (n=27) Proven (n=41)	Yes (n=60), No (n=6), NA (n=2)	Yes (n=1), No (n=62), NA (n=5)	Amphotericin B (n=66), Amphotericin B (n=1) + then Itraconazole (n=1), Posaconazole (n=1)	Death (n=13), Alive (n=54), NA (n=1)
USA [4]	9	33-79	M=8 F=1	Orthotropic heart transplantation, CAD (n=1), DM (n=5), HT (n=3), Asthma (n=2), Kidney disease (n=1)	Rhino-orbital (n=1), Rhino-orbito-cerebral (n=3), Rhino-cerebral (n=1), Pulmonary (n=4)	Culture (n=6), Radiological (n=2), Microbiological analysis (n=1) Rhizopus species (n=4)	Probable (n=2) Proven (n=7)	Yes (n=7), No (n=2)	Yes (n=2), No (n=6), NA (n=1)	Amphotericin B (n=4), AmB+ Posaconazole (n=1), AmB+ Voriconazole (n=1), AmB+ Caspofungin + Posaconazole (n=1), AmB+ Isavuconazole+ Micafungin (n=2)	Death (n=5), Alive (n=4)
Turkey [23]	12	54-88	M=10 F=2	DM (n=8), HT (n=7), Kidney disease (n=5)	Rhino-orbital (n=8), Rhino-orbito-cerebral (n=3), Maxilla fascial (n=1)	Histopathologic and radiologic (n=1), Culture (n=11)	Proven (n=12)	Yes (n=12)	Yes (n=2), No (n=10)	Amphotericin B (n=11), NO (n=1)	Death (n=8), Alive (n=4)
Mexico [24]	1	24	F	Obesity	Rhino-orbital	Culture: <i>Lichtheimia (Absidia) spp</i>	Proven	NA	NO	Amphotericin B	Death
Austria [25]	1	53	M	MDS, obesity and depression	Pulmonary	Autopsy: <i>Rhizopus microsporus</i>	Proven	Yes	Yes	Intravenous voriconazole	Death
France [26]	1	55	M	Lymphoma	Pulmonary	<i>A. fumigatus, Rhizopus microsporus</i>	Proven	NA	NO	Amphotericin B	Death
Spain [27]	2	48,6 2	M=2	DM (n=1), HT (n=2), kidney transplantation (n=1), CRF (n=1)	Rhino-sinusal (n=1) Musculoskeletal (n=1)	Culture from the necrotic tissue	Proven (n=2)	Yes (n=2)	Yes (n=1) 400 mg No (n=1)	Amphotericin B (n=2) and initially Isavuconazole and subsequently Posaconazole (n=1)	Alive (n=2)
UK [28]	1	22	M	NO	Disseminated	Post mortem	Proven	NA	NA	NA	Death
Italy [29]	1	66	M	HT	Pulmonary	Bronchial aspirate, BAL: <i>Rhizopus sp</i>	Proven	NO	NO	Amphotericin B, then Isavuconazole	Death
Brazil [30]	1	86	M	HT	Gastrointestinal	Pathological	Proven	Yes	NA	NO	Death

HT: hypertension, NA: not available, DM: diabetes mellitus, BAL: Broncho alveolar lavage, CAD: coronary artery disease, CRF: chronic renal failure

اپیدمیولوژی عفونت هم
زمان کووید-۱۹ و
موکورمایکوزیس در جهان



موکورمایکوزیس همواره به‌عنوان بیماری قارچی فرصت‌طلب که در شرایط خاص دارای مرگ‌ومیر بالایی می‌باشد، حائز اهمیت بوده است، بر اساس مطالعه‌ای که به میزان بروز این بیماری در ایران و در یک بازه زمانی ۲۵ ساله (۲۰۱۵-۱۹۹۰) پرداخته شد، طی این مدت، ۹۸ مورد موکورمایکوزیس گزارش گردید که سن بیماران در زمان تشخیص از ۶ ماه تا ۷۶ سال متغیر بود. اصلی‌ترین فاکتور زمینه‌ای دیابت بود که در ۴۷/۹٪ بیماران مشاهده شد. شایع‌ترین اشکال بالینی بیماری به ترتیب شامل Rhinocerebral (۴۸/۹٪)، ریوی (۹/۲٪) و جلدی (۹/۲٪) بودند. در ۸ مورد هم بیماری به فرم منتشره دیده شده بود. میزان مرگ‌ومیر ۴۰/۸٪ گزارش گردید که بیشترین میزان مرگ‌ومیر در بیماران مبتلا به فرم منتشره بیماری دیده شد. شایع‌ترین تظاهرات بالینی در بیماران دیابتی، فرم Rhinocerebral (درگیری بینی، سینوس و مغز) (۷۲/۹٪) بوده است. شناسایی بیماری نیز در اکثر موارد بر اساس روش هیستوپاتولوژی (۸۵/۷٪) و شایع‌ترین عامل مسبب بیماری نیز *spp Rhizopus* بوده است [۳۱]. امروزه نیز به دلیل پاندمی کووید-۱۹ در ایران و ایجاد بستر مناسب جهت بروز موکورمایکوزیس، مواردی از ابتلا به این بیماری در کشور دیده می‌شود، که در جدول ۴ به آن‌ها اشاره شده است. نکته قابل توجه اینکه مقایسه موارد موکورمایکوزیس پس از رخداد کووید-۱۹ در ایران، نشان می‌دهد که طی یک سال اخیر بیش از ۴۰ مورد تأییدشده از بیماری گزارش شده است، درحالی‌که در مطالعه مروری انجام‌شده قبلی [۳۱] طی ۲۵ سال ۹۸ مورد گزارش شده بود. این موضوع اهمیت کووید-۱۹ را به‌عنوان یکی از مهم‌ترین عوامل مستعد کننده این بیماری قارچی تهدیدکننده بیش‌ازپیش نمایان می‌سازد.

جدول ۴- مشخصات دموگرافیکی و بالینی بیماران مبتلا به موکورمایکوزیس مرتبط با کووید-۱۹ در ایران

Country	Authors	Number of cases	Age	Gender	Systemic diseases	Type of Mucormycosis	Diagnosis	Probable or Proven	Steroid use	Medical Treatment	Outcome
Iran	Veisi A et al. [22]	2	40-54	M=1 F=1	DM (n = 1)	Rhino-orbital (n=1), Rhino-orbitocerebral (n = 1)	Histopathologic and radiologic (n= 2)	Proven (n = 2)	Yes (n=2)	Amphotericin B (n=2)	Death (n= 1), Alive (n= 1)
Iran	Karimi Galoungahi M et al. [32]	1	61	F=1	DM (n = 1)	Rhino-orbitocerebral (n = 1)	Histopathological (n=1)	Proven (n = 1)	Yes (n=1)	Systemic antifungal (n = 1)	Alive (n= 1)
Iran	Avatef Fazeli et al. [33]	12	46-87	F=7 M=5	DM (83.33%), HT (58.33%), Ischemic heart disease (33.33%) and chronic kidney disease (16.66%)	Rhino-sino-orbital (83%) and rhino-sino (17%)	Histopathological (n=12)	Proven (n = 12)	Yes (n=9), No (n=3)	Amphotericin B/liposomal amphotericin B alone or in combination with surgical debridement or orbital exenteration	Death (n= 8), Alive (n= 4)
Iran	Pakdel et al. [20]	15	14-71	F=5 M=10	DM (n=13), HT (n=7), Hematologic malignancies (n=2), Asthma (n=2), Cardiovascular disease (n=2)	Rhino-orbital (47%), Sino-orbital (33%), orbital involvement (13%), sinonasal Mucormycosis (7%)	Imaging, intra-operative endoscopic observation, histopathology	Proven (n = 15)	Yes (n=7), No (n=8)	intravenous amphotericin B liposomal (n=9), AmB+ Oral Posaconazole (n=3), AmB+ IV Caspofungin (n=2), AmB+ Posaconazole+ Caspofungin (n=1)	Death (n= 7), Alive (n= 8)
Iran	Report from Mazandaran and Babol	10	50-70	F=7 M=3	DM, HT	Rhino-orbital	Histopathologic, radiologic and direct examination	Proven (n = 8)	Yes (n=5), No (n=5)	Amphotericin B	Death (n= 2), Alive (n= 8)

اپیدمیولوژی عفونت هم‌زمان کووید-۱۹ و موکورمایکوزیس در ایران

به‌طور کلی، بیماران مبتلا به کووید-۱۹ با بیماری‌های زمینه‌ای، بیماران دیابتی و یا بیماران تحت درمان با داروهای سرکوب‌کننده سیستم ایمنی، در معرض ابتلا به موکورمایکوزیس هستند. از آنجایی که بقای مبتلایان به موکورمایکوزیس پیش‌آگهی ضعیفی را نشان می‌دهد و تشخیص و درمان زودهنگام را لازم دارد، لذا استراتژی‌های غربالگری و تشخیص زودهنگام، درمان و پیشگیری می‌تواند خطر ابتلا به موکورمایکوزیس را در بیماران کووید-۱۹ کاهش دهد. تحقیقات آینده برای ایجاد الگوریتم‌های قابل‌اعتماد و استانداردسازی روش‌های تشخیصی برای تشخیص زودهنگام و افتراقی موکورمایکوزیس در بیماران کووید-۱۹ امری بسیار ضروری است. به‌این‌ترتیب، استراتژی‌های پیشگیرانه استاندارد در بیماران مبتلا به کووید-۱۹ با ریسک بالا، مانند افرادی که تحت درمان با سرکوب‌کننده‌های سیستم ایمنی، بیماران مبتلا به بیماری‌های زمینه‌ای، بیماران بستری در ICU و کسانی که تحت تهویه مکانیکی ته‌اجمی قرار گرفته‌اند، موردنیاز است. درنهایت این اقدامات نیاز به همکاری پزشکان و متخصصین قارچ‌شناسی پزشکی دارد تا بتوان به کاهش میزان ابتلا و همچنین مرگ‌ومیر در این دسته از بیماران کمک نمود.

نتیجه‌گیری

1. Song, G., G. Liang, and W. Liu, Fungal co-infections associated with global COVID-19 pandemic: a clinical and diagnostic perspective from China. *Mycopathologia*, 2020: p. 1-8.
2. Lai, C.-C. and W.-L. Yu, COVID-19 associated with pulmonary aspergillosis: A literature review. *Journal of Microbiology, Immunology and Infection*, 2020.
3. Mitaka, H., et al, Incidence and mortality of COVID-19-associated pulmonary aspergillosis: A systematic review and meta-analysis. *Mycoses*, 2021.
4. Dilek, A., et al, COVID-19-associated mucormycosis: Case report and systematic review. *Travel Medicine and Infectious Disease*, 2021: p. 102148.
5. Cornely, O.A., et al, Global guideline for the diagnosis and management of mucormycosis: an initiative of the European Confederation of Medical Mycology in cooperation with the Mycoses Study Group Education and Research Consortium. *The Lancet infectious diseases*, 2019. 19(12): p. e405-e421.
6. Skiada, A., I. Pavleas, and M. Drogari-Apiranthitou, Epidemiology and diagnosis of mucormycosis: an update. *Journal of Fungi*, 2020. 6(4): p. 265.
7. Xia, Z.-K., W.-L. Wang, and R.-Y. Yang, Slowly progressive cutaneous, rhinofacial, and pulmonary mucormycosis caused by *Mucor irregularis* in an immunocompetent woman.. *Clinical infectious diseases*, 2013. 56(7): p. 993-995.
8. Chen, J., et al, The impact of COVID-19 on blood glucose: a systematic review and meta-analysis. *Frontiers in endocrinology*, 2020. 11.
9. Rodriguez-Morales, A.J., et al, COVID-19 and mucormycosis in Latin America—An emerging concern. 2021, Elsevier.
10. Abdoli, A., S. Falahi, and A. Kenarkoohi, COVID-19-associated opportunistic infections: a snapshot on the current reports. *Clinical and Experimental Medicine*, 2021: p. 1-20.
11. Al-Tawfiq, J.A., et al, COVID-19 and mucormycosis superinfection: the perfect storm. *Infection*, 2021: p. 1-21.
12. Petrikos, G., et al, Epidemiology and clinical manifestations of mucormycosis. *Clinical Infectious Diseases*, 2012. 54(suppl_1): p. S23-S34.
13. Millon, L., et al, Early diagnosis and monitoring of mucormycosis by detection of circulating DNA in serum: retrospective analysis of 44 cases collected through the French Surveillance Network of Invasive Fungal Infections (RESSIF). *Clinical Microbiology and Infection*, 2016. 22(9): p. 810. e1810-. e8.
14. Legrand, M., et al, Detection of circulating Mucorales DNA in critically ill burn patients: preliminary report of a screening strategy for early diagnosis and treatment. *Clinical Infectious Diseases*, 2016. 63(10): p. 1312-1317.
15. Springer, J., et al, Clinical evaluation of a Mucorales-specific real-time PCR assay in tissue and serum samples. *Journal of medical microbiology*, 2016. 65(12): p. 1414-1421.
16. Orne, C., et al, Cell wall fucomannan is a biomarker for diagnosis of invasive murine mucormycosis. *Proceedings of the 28th ECCMID, Madrid, Spain, 2018: p. 21-24.*
17. Koshy, S., et al. Breath-based diagnosis of invasive mucormycosis (IM). in *Open Forum Infectious Diseases*. 2017. Oxford University Press US.
18. Pilmis, B., et al, Recent advances in the understanding and management of mucormycosis. *F1000Research*, 2018. 7.
19. Ahmadikia, K., et al, The double-edged sword of systemic corticosteroid therapy in viral pneumonia: A case report and comparative review of influenza-associated mucormycosis versus COVID-19 associated mucormycosis. *Mycoses*, 2021.
20. Pakdel, F., et al, Mucormycosis in patients with COVID-19: A cross-sectional descriptive multicentre study from Iran. *Mycoses*, 2021.
21. Mekonnen, Z.K., et al, Acute invasive rhino-orbital mucormycosis in a patient with COVID-19-associated acute respiratory distress syndrome. *Ophthalmic plastic and reconstructive surgery*, 2021. 37(2): p. e40.
22. Veisi, A., et al, Rhino-orbital mucormycosis during steroid therapy in COVID-19 patients: a case report. *European Journal of Ophthalmology*, 2021: p. 11206721211009450.
23. Bayram, N., et al, Susceptibility of severe COVID-19 patients to rhino-orbital mucormycosis fungal infection in different clinical manifestations. *Japanese journal of ophthalmology*, 2021: p. 1-11.
24. Waizel-Haiat, S., et al, A case of fatal rhino-orbital mucormycosis associated with new onset diabetic ketoacidosis and COVID-19. *Cureus*, 2021. 13(2).
25. Zurl, C., et al, Autopsy proven pulmonary mucormycosis due to *Rhizopus microsporus* in a critically ill COVID-19 patient with underlying hematological malignancy. *Journal of Fungi*, 2021. 7(2): p. 88.
26. Bellanger, A.-P., et al, Mixed mold infection with *Aspergillus fumigatus* and *Rhizopus microsporus* in a severe acute respiratory syndrome Coronavirus 2 (SARS-CoV-2) patient. *Infectious Diseases Now*, 2021.
27. Arana, C., et al, Mucormycosis associated with covid19 in two kidney transplant patients. *Transplant Infectious Disease*, 2021: p. e13652.
28. Hanley, B., et al, Histopathological findings and viral tropism in UK patients with severe fatal COVID-19: a post-mortem study. *The Lancet Microbe*, 2020. 1(6): p. e245-e253.
29. Pasero, D., et al, A challenging complication following SARS-CoV-2 infection: a case of pulmonary mucormycosis. *Infection*, 2020: p. 1-6.
30. do Monte Junior, E.S., et al, Rare and fatal gastrointestinal mucormycosis (*Zygomycosis*) in a COVID-19 patient: a case report. *Clinical endoscopy*, 2020. 53(6): p. 746.
31. Vaezi, A., et al, Mucormycosis in Iran: a systematic review. *Mycoses*, 2016. 59(7): p. 402-415.
32. Karimi-Galougahi, M., S. Arastou, and S. Haseli, Fulminant mucormycosis complicating coronavirus disease 2019 (COVID-19). in *International forum of allergy & rhinology*. 2021. Wiley-Blackwell.
33. Avatef Fazeli, M., et al, Increased incidence of rhino-orbital mucormycosis in an educational therapeutic hospital during the COVID-19 pandemic in western Iran: An observational study. *Mycoses*, 2021.

منابع

تهیه کنندگان: دکتر ایمان حقانی، دکتر محمدتقی هدایتی، دکتر طاهره شکوهی، دکتر مهدی عباس تبار
دانشگاه علوم پزشکی مازندران، معاونت تحقیقات و فناوری، مرکز تحقیقات قارچ‌های تهاجمی